

Возможные пути профилактики спаечного процесса в брюшной полости после протезирующей пластики (экспериментальное исследование)

В.В. ПАРШИКОВ¹, А.А. САМСОНОВ¹, В.А. ХОДАК¹, А.А. МИРОНОВ², О.Ю. МАЛИНИНА¹

Нижегородская государственная медицинская академия, пл. Минина и Пожарского, д.10/1, Нижний Новгород, 603005, Российская Федерация¹

Центральная научно-исследовательская лаборатория Института прикладной и фундаментальной медицины, пр. Гагарина, д. 70, Нижний Новгород, 603059, Российская Федерация²

Актуальность Вопросы лечения больных с послеоперационными вентральными грыжами занимают важное место в абдоминальной хирургии. Внедрение протезирующей пластики позволило улучшить результаты лечения и обеспечить достойные показатели жизни оперированных пациентов. Одной из нерешенных проблем остается профилактика и лечение осложнений, ассоциированных со спаечным процессом в области имплантации синтетического эндопротеза. В последнее время большой интерес вызывают работы, в которых изучаются возможности антиадгезивных композиций на основе гиалуроновой кислоты.

Цель работы Исследовать возможность медикаментозных композиций на основе гиалуроновой кислоты в качестве средства профилактики спаечного процесса в брюшной полости при выполнении интраперитонеальной протезирующей пластики.

Материал и методы В эксперименте на кроликах моделирована интраперитонеальная протезирующая пластика. Применены сетки из стандартного полипропилена (PP Std), легкие полипропиленовые эндопротезы (PP Light), имплантаты из поливинилиденфторида (PVDF). В основной группе после завершения этапа имплантации в зону пластики интраперитонеально вводили специальную композицию, содержащую 3 мл 1% гиалуроновой кислоты. В контрольной группе не использовали каких – либо противоспаечных барьеров и средств. Зона пластики оценена макроскопически после выведения животных из эксперимента через 30 суток.

Результаты и их обсуждение В контрольной группе каждый из имплантированных материалов индуцировал развитие адгезивного процесса, причем в ряде случаев формировались достаточно прочные спайки. Способность эндопротезов приводить к образованию сращений в брюшной полости оказалась максимальной у PP Std, средней для PP Light и минимальной у PVDF, однако эти отличия не были статистически значимыми. В основной группе спаечный процесс был достоверно менее выражен по сравнению с контрольной. Обнаруженные отличия оказались статистически достоверными не только при сопоставлении групп, но и при сравнении результатов имплантации каждого из материалов в отдельности. Наиболее значимые различия между группами наблюдали в сериях PP Std. Самые благоприятные результаты отмечены с PVDF в основной группе.

Заключение Экспериментальный опыт применения антиадгезивной композиции на основе гиалуроновой кислоты при выполнении интраперитонеальной протезирующей пластики брюшной стенки оказался положительным. Механизм действия препарата и морфологические особенности репаративного процесса на фоне его использования требуют детального изучения.

Ключевые слова Грыжа, послеоперационная грыжа, вентральная грыжа, ненапряжная пластика, гиалуроновая кислота, сетка, эндопротез, спайки.

The Possible Ways of Adhesions Prophylaxis in Prosthetic Repair of Abdominal Wall (Experimental Study)

V.V. PARSHIKOV¹, A.A. SAMSONOV¹, V.A. KHODAK¹, A.A. MIRONOV², O.IU. MALININA¹

Nizhnii Novgorod State Medical Academy, 10/1 Minina i Pozharskogo Sqr., Nizhnii Novgorod, 603005, Russian Federation¹

Central Scientific Research Laboratory of Scientific Research Institute Applied and Fundamental Medicine, 70 Gagarin Ave., Nizhnii Novgorod, 603059, Russian Federation²

Relevance The treatment of patients with incisional hernias of abdominal wall is an actual question of surgery. The introduction of prosthetic repair improved outcomes of incisional hernia treatment and provided good life quality of operated patients. The unsolved problem is the prevention and treatment of complications associated with adhesions in the area of implantation of synthetic prosthesis. Are important works in which were studied the possibility of antiadhesive compositions based on hyaluronic acid.

The purpose of the study Is the study of possibilities of pharmacological compositions based on hyaluronic acid as a means of

© В.В. Паршиков, А.А. Самсонов, В.А. Ходак, А.А. Миронов, О.Ю. Малинина. Возможные пути профилактики спаечного процесса в брюшной полости после протезирующей пластики (экспериментальное исследование). Вестник экспериментальной и клинической хирургии 2015; 8: 2: 206-213.

adhesions prevention in intraperitoneal prosthetic repair of abdominal wall.

Materials and methods In rabbits were implanted polypropylene (PP Std), light polypropylene (PP Light), polyvinylidene fluoride (PVDF) meshes by open IPOM technique. In basic group was used the composition based on hyaluronic acid. In control group the animals were operated without antiadhesive means. The implantation area was analyzed in 30 days.

Results and their discussion In the control group, each of the implanted material developed an adhesive process. In some cases were observed strong adhesions. Ability endoprosthesis lead to the adhesions formation in the abdominal cavity was maximal in PP Std, medium in PP Light and minimum in PVDF series (non-significant). In the basic group adhesions were significantly low compared to the control. The observed differences were significant when comparing the groups and by comparing the results of implantation of each material separately. The most significant difference between the groups was observed in PP Std series. The most favorable results were noted in PVDF series of basic group.

Conclusion The antiadhesive impact of composition based on hyaluronic acid is confirmed in our experimental study. This effect dependent on the material of mesh. The morphological features of reparative process after prosthetic repair with use of composition based on hyaluronic acid should be studied.

Key words Hernia, incisional, ventral, mesh, tension – free, prosthetic repair, adhesion, hyaluronic acid

К важнейшему разделу абдоминальной хирургии относятся вопросы лечения пациентов с послеоперационными вентральными грыжами (ПОВГ). Их доля составляет до 22% среди всех грыж брюшной стенки и имеет устойчивую тенденцию к росту [5,8]. У 5 – 24% пациентов, перенесших лапаротомию, в дальнейшем формируются ПОВГ [7,13,16]. В последнее время подходы к лечению данной категории больных серьезным образом пересмотрены. Основную роль стали играть методы операций, основанные на применении синтетических материалов. С внедрением протезирующей пластики достигнуты определенные успехи, удалось существенно снизить частоту рецидивов и обеспечить вполне приемлемые показатели качества жизни пациентов [2]. Вместе с внедрением современных технологий появились и новые проблемы. Одной из них является развитие спаечного процесса и кишечной непроходимости, свищей, ассоциированных с имплантацией сетки [5,20]. Целый ряд исследований посвящен данному вопросу [1].

Среди путей решения к текущему моменту можно выделить следующие: выбор оптимального способа имплантации эндопротеза, поиск новых синтетических материалов и создание эффективных противоспаечных барьеров и сред. В последнее время ряд герниологов отдает предпочтение внебрюшинным способам пластики [5]. Тем не менее, интраперитонеальная имплантация все еще занимает определенное место в арсенале хирургов [16]. Такой способ прост, надежен и удобен для открытого и лапароскопического выполнения. Часть исследователей возлагала определенные надежды на новые композитные сетки с антиадгезивными свойствами [1,16]. Однако последние до сих пор очень дороги. К сожалению, декларируемые производителями противоспаечные качества не всегда оправдывают ожидания.

Изучение ряда веществ и композиций, препятствующих формированию рубцовых сращений между поверхностью эндопротезов и висцеральными органами, также ведется непрерывно. Этим вопросам посвящена серия работ, опубликованных в отечественной и зарубежной литературе [6]. В ряде клиник проводится изучение возможностей применения гиалуроновой кислоты (ГК) в качестве антиадгезивного фактора [1, 12,19]. Однако количество таких работ невелико, одно-

значно трактовать их результаты пока не представляется возможным.

Цель работы – исследовать возможности медикаментозных композиций на основе гиалуроновой кислоты в качестве средства профилактики спаечного процесса в брюшной полости при выполнении интраперитонеальной протезирующей пластики.

Материалы и методы

В эксперименте на базе Центральной научно-исследовательской лаборатории Института прикладной и фундаментальной медицины НижГМА моделировали интраперитонеальную протезирующую пластику (IPOM – intraperitoneal onlay mesh). Работа проведена с разрешения Этического комитета, в соответствии с законодательством РФ (“Правила гуманного обращения с лабораторными животными”, “Деонтология медико-биологического эксперимента”) и этическими принципами, установленными Европейской конвенцией по защите позвоночных животных, используемых для экспериментальных и других научных целей (принятой в Страсбурге 18.03.1986 г. и подтвержденной в Страсбурге 15.06.2006 г.).

Операции (n=80) выполнены кроликам в условиях общей анестезии нембуталом 30 мг/кг внутривенно. Возраст животных (n=20) к моменту вмешательства составлял 1 год, масса – от 3 до 5 кг. Использовали сетки из стандартного полипропилена (PP Std, нить — 120 мкм, удельный вес — 62 г/м²), легкого полипропилена (PP Light, нить — 90 мкм, удельный вес — 36 г/м²), поливинилиденфторида (PVDF, нить — 120 мкм, удельный вес — 160 г/м²). Все эндопротезы изготовлены одним производителем (РФ). Распределение имплантаций показано в табл. 1.

Принципы выполнения IPOM соответствовали подходам, принятым в современной герниологии, не противоречили положениям, утвержденным конференциями Общества герниологов, и не отличались от описанных в классических руководствах и оригинальных статьях по данному разделу [1]. Соблюдали общепринятые в экспериментальной хирургии размеры имплантируемых эндопротезов 3x3 см. Сетки фиксировали типично с помощью швов атравматичной нитью 4/0 (рис. 1).

В основной группе (n=40) после завершения этапа имплантации в зону пластики интраперитонеально вводили специальную композицию, содержащую 3 мл 1% гиалуроновой кислоты (AGEG1/6, производство NMTC). В контрольной группе (n=40) не использовали каких-либо противовоспалительных барьеров и средств. Животных вывели из эксперимента передозировкой нембутала через 30 суток, оценили спаечный процесс в брюшной полости макроскопически. Результаты сопоставили с помощью модифицированной Вандербильтской шкалы (таб. 2) [1]. Баллы по каждому разделу шкалы суммировали, получая в общей сложности от 0 до 7 баллов. Распределение значений изучили методами Shapiro – Wilk и Lilliefors. Статистический анализ непараметрических последовательностей про-

веден с помощью тестов Mann – Whitney и Kolmogorov – Smirnov средствами Origin Pro 8 в среде Windows 8 на компьютере Dell Inspiron. Различия считали достоверными при $p < 0,05$.

Результаты и их обсуждение

Вид зоны имплантации в контрольной группе представлен на рис. 2–3. Каждый из имплантированных материалов индуцировал развитие адгезивного процесса, причем в ряде случаев формировались достаточно прочные спайки. Способность эндопротезов приводить к образованию сращений в брюшной полости оказалась максимальной у PP Std, средней для PP Light и минимальной у PVDF, однако эти отличия не были достоверными.

Таблица 1

Виды имплантированных эндопротезов

Группа	Вид эндопротеза		
	PP Std	PP Light	PVDF
Основная	14	13	13
Контроль	14	13	13

Таблица 2

Шкала оценки спаечного процесса в зоне пластики

Площадь спаечного процесса (0 – 4 балла)	нет сращений - 0 до 25% площади сетки – 1 балл от 25 до 50% площади сетки – 2 балла от 50 до 75% площади сетки – 3 балла более 75% площади сетки – 4 балла
Прочность сращений (0 – 3 балла)	нет спаек – 0 легко разделяются – 1 балл разделяются инструментом – 2 балла могут быть разделены только с помощью препаровки острым путем – 3 балла

Таблица 3

Спаечный процесс в зоне интраперитонеальной имплантации сетки

Группа	n	M	Q1	Me	Q3	p
Основная	40	1,78	0	2	3	0,000006
Контроль	40	3,88	2	3,5	5	

Таблица 4

Результаты имплантации PP Std

Группа	n	M	Q1	Me	Q3	p
Основная	14	2,07	1,5	2	3	0,002
Контроль	14	4,64	2,75	5	6	

Таблица 5

Результаты имплантации PP Light

Группа	n	M	Q1	Me	Q3	p
Основная	13	1,85	0	2	3	0,017
Контроль	13	3,77	2	4	5	

Таблица 6

Результаты имплантации PVDF

Группа	n	M	Q1	Me	Q3	p
Основная	13	1,39	0	0	3	0,02
Контроль	13	3,15	2	3	4,5	

В основной группе наблюдали минимальный по площади спаечный процесс без участия в нем полых органов. Разделить эти сращения в большинстве случаев не представляло труда. В ряде случаев адгезий на поверхности сеток не было совсем.

Результаты отражены на рис. 4 – 6. Данные оценочной шкалы показаны в таб. 3 – 6, где n – количество операций, M – среднее арифметическое, Me – медиана, Q1 и Q3 – 1-й и 3-й квартили, соответственно. Совокупные данные, касающиеся интенсивности спаечного процесса в обеих группах приведены в таб. 3. В основной группе спаечный процесс был достоверно менее выражен по сравнению с контрольной. Обнаруженные отличия оказались статистически значимыми не только при сопоставлении групп, но и при сравнении

результатов имплантации каждого из материалов в отдельности (таб. 4 – 6). Наиболее значимые различия между группами наблюдали в сериях PP Std. Самые благоприятные результаты отмечены с PVDF в основной группе.

Выявленные в работе отличия не противоречат результатам ранее проведенных исследований. В русскоязычной литературе публикации об экспериментальном изучении свойств гиалуроновой кислоты с целью изучения антиадгезивного воздействия при выполнении протезирующей пластики практически не представлены. Известен положительный опыт применения составов на основе указанного вещества в стоматологической имплантологии [10]. Однако исследования в этой области представляют интерес для гер-

Table 1

Mesh types

Group	Mesh types		
	PP Std	PP Light	PVDF
Basic	14	13	13
Control	14	13	13

Table 2

The scale of adhesive process in plasty area

Area of adhesions (0 – 4)	No adhesions - 0 Up to 25% mesh area - 1 point From 25 to 50% mesh area - 2 points From 50 to 75% mesh area - 3 points More than 75% mesh area - 4 points
Strenght of adhesions (0 – 3)	No adhesions - 0 Easily separated - 1 point Separated by instruments - 2 points Separated by precision instrumental dissection only - 3 points

Table 3

Adhesive process in IPOM area

Group	n	M	Q1	Me	Q3	p
Basic	40	1.78	0	2	3	0.000006
Control	40	3.88	2	3.5	5	

Table 4

The results of PP Std use

Group	n	M	Q1	Me	Q3	p
Basic	14	2.07	1.5	2	3	0.002
Control	14	4.64	2.75	5	6	

Table 5

The results of PP Light use

Group	n	M	Q1	Me	Q3	p
Basic	13	1.85	0	2	3	0.017
Control	13	3.77	2	4	5	

Table 6

The results of PVDF use.

Group	n	M	Q1	Me	Q3	p
Basic	13	1.39	0	0	3	0.02
Control	13	3.15	2	3	4.5	

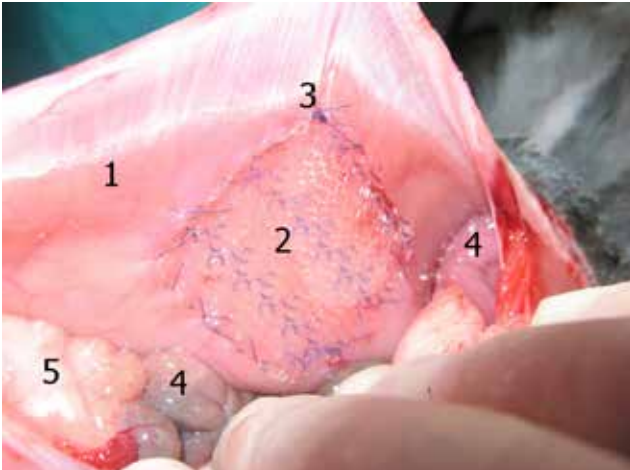


Рис. 1. Вид зоны имплантации синтетического эндопротеза со стороны брюшной полости. 1 - брюшная стенка; 2 - сетка; 3 - лигатура; 4 - кишечник; 5 - сальник. / **Fig. 1.** Type of area of implantation of synthetic prosthesis from the abdominal cavity. 1 - the abdominal wall; 2 - Net; 3 - ligature; 4 - intestine; 5 - epiploen.

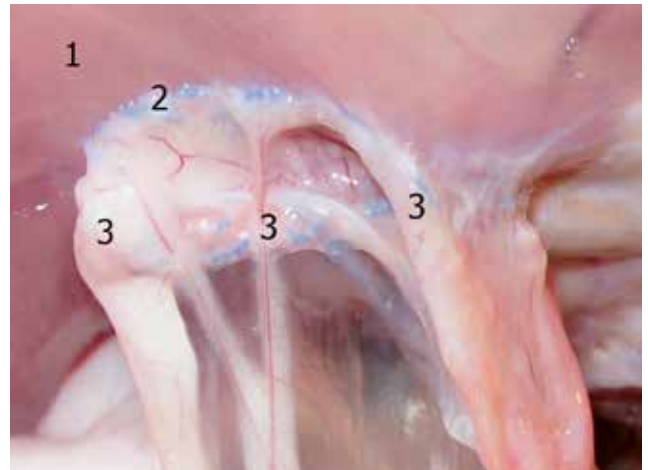


Рис. 2. Вид зоны имплантации через 30 сут. Контрольная группа. Спаечный процесс в зоне сетки. 1 - брюшная стенка; 2 - сетка; 3 - спайки. / **Fig. 2.** Type of zone implantation after 30 days. A control group. Adhesions in area of the grid. 1 - the abdominal wall; 2 - Netting; 3 - adhesions.

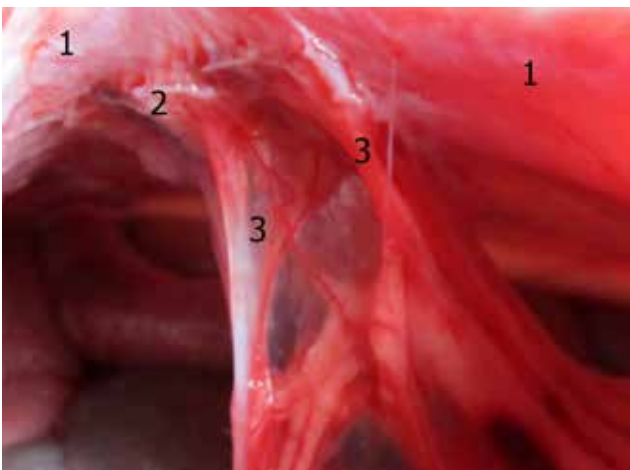


Рис. 3. Вид зоны имплантации через 30 сут. Контрольная группа. Спаечный процесс в зоне сетки. 1 - брюшная стенка; 2 - сетка; 3 - спайки. / **Fig. 3.** Type of zone implantation after 30 days. A control group. Adhesions in area of grid. 1 - the abdominal wall; 2 - Netting; 3 - adhesions.

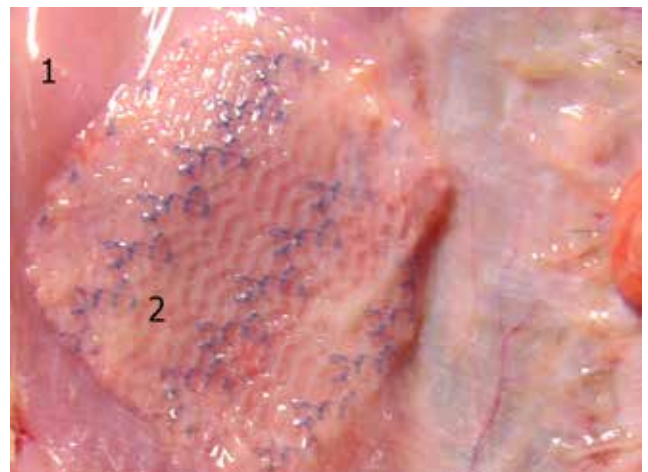


Рис. 4. Вид зоны имплантации через 30 сут. Основная группа. Спаечный процесс отсутствует. 1 - брюшная стенка; 2 - сетка. / **Fig. 4.** Type the implantation area after 30 days. The main group. Adhesive process is absent. 1 - the abdominal wall; 2 - Netting.

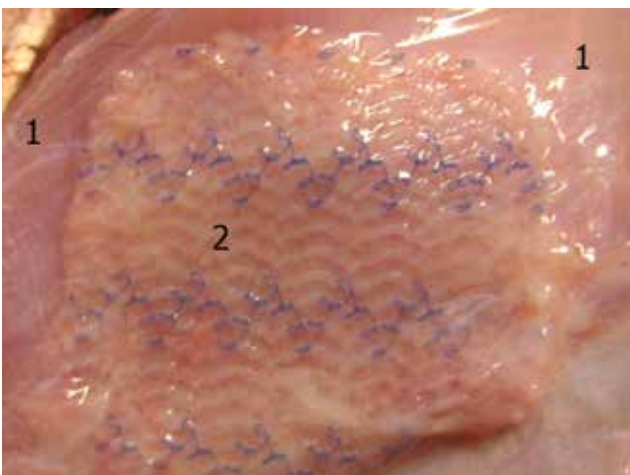


Рис. 5. Вид зоны имплантации через 30 сут. Основная группа. Спаечный процесс отсутствует. 1 - брюшная стенка; 2 - сетка. / **Fig. 5.** Type of area of implantation after 30 days. The main group. Adhesive process is absent. 1 - abdominal wall; 2 - Netting.

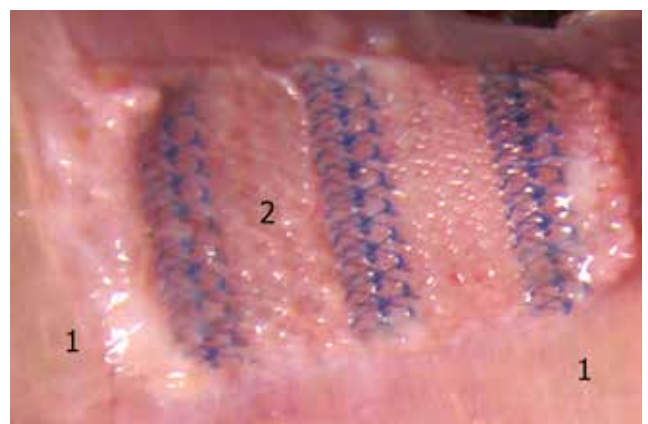


Рис. 6. Вид зоны имплантации через 30 сут. Основная группа. Спаечный процесс отсутствует. 1 - брюшная стенка; 2 - сетка. / **Fig. 6.** type of implantation after 30 days. The main group. Adhesive process is absent. 1 - abdominal wall; 2 - Net.

ниологов. ГК представляет собой несulfированный гликозаминогликан и является одним из ключевых соединений метаболизма соединительной ткани, входит в состав внеклеточного матрикса [10]. Чтобы оценить коллагенообразование при экспериментальной имплантации синтетических эндопротезов, исследователи проводят мониторинг ее концентрации [4]. Не исключено, что локальное присутствие ГК в определенных концентрациях может подавлять избыточный синтез коллагена. Известен способ применения биополимера на основе химически модифицированной гиалуроновой кислоты, который предупреждает развитие спаечного процесса в брюшной полости на срок, необходимый для мезотелизации дефектов брюшины [9].

Российские ученые высоко оценивают перспективы применения геля из карбоксиметилцеллюлозы (КМЦ) [6]. Авторы подчеркивают, что это единственное отечественное противоспаечное барьерное средство, разрешенное в РФ для клинического применения. Однако в своей работе они не рассматривали протезирующую пластику. В эксперименте другими учеными показано, что выполнение протезирующей пластики достоверно увеличивает образование спаек в брюшной полости. Применение геля на основе КМЦ действительно снижает интенсивность адгезивного процесса даже при выполнении резекции участка кишечника, но при этом возрастает частота гнойно – воспалитель-

ных осложнений и отторжений имплантата [3]. В своей работе мы не отмечали гнойно – воспалительных осложнений. Имплантированные эндопротезы во всех случаях подверглись полной адекватной интеграции в ткани брюшной стенки. Полученные сведения также не противоречат данным зарубежных ученых. В ряде статей показан противоспаечный эффект составов на основе ГК, в том числе при моделировании протезирующей пластики в эксперименте [14]. За рубежом предложен и с успехом применен композитный состав, содержащий КМЦ и ГК [15, 17, 18].

Заключение

Экспериментальный опыт применения антиадгезивной композиции на основе гиалуроновой кислоты при выполнении интраперитонеальной протезирующей пластики брюшной стенки оказался положительным. Указанный состав обладает определенными противоспаечными свойствами. Они могут быть различными при использовании разных материалов эндопротеза. Механизм действия препарата и морфологические особенности репаративного процесса на фоне его использования требуют детального изучения. Представляется целесообразным исследовать возможности противоспаечных средств на основе гиалуроновой кислоты в клинической практике.

Список литературы

1. Егиев В.Н., Лядов В.К., Богомазова С.Ю. Сравнительная оценка материалов для внутрибрюшинной пластики вентральных грыж: экспериментальное исследование. *Хирургия* 2010; 10: 36-41.
2. Куликов Л.К., Буслаев О.А., Шалашов С.В., Смирнов А.А., Михайлов А.Л., Егоров И.А., Шадаров Л.П., Соболев С.Т., Соботович В.Ф., Привалов Ю.А. Хирургическое лечение обширных и гигантских послеоперационных вентральных грыж. *Новости хирургии* 2013; 2: 37-44.
3. Мишалов В.Г., Бык П.Л., Лещинин И.М., Голинко В.Н., Охоцкая О.И. Применение противоспаечного геля при резекции участка кишечника на фоне спаечного процесса одновременно с пластикой брюшной стенки проленовой сеткой в эксперименте. *Хирургия Украины* 2014; 1(49): 43-53.
4. Осадчий Д.М. Исследование динамики содержания гиалуроновой кислоты и связанного оксипролина в качестве маркеров метаболизма соединительной ткани. *Актуальные проблемы транспортной медицины* 2013; 2(32): 131-133.
5. Плешков В.Г., Агафонов О.И. Послеоперационные вентральные грыжи - нерешенные проблемы. *Вестник экспериментальной и клинической хирургии* 2009; 3: 248-255.
6. Суковатых Б.С., Бежин А.И., Липатов В.А., Лазаренко В.А., Дубонос А.А., Жуковский В.А. Клиническая эффективность внутрибрюшной имплантации противо-

References

1. Egiev V.N., Liadov V.K., Bogomazova S.Iu. Comparative evaluation of materials for intraperitoneal plastic hernias: an experimental study. *Khirurgiia*, 2010; 10: 36-41. - (in Russ.).
2. Kulikov L.K., Buslaev O.A., Shalashov S.V., Smirnov A.A., Mikhailov A.L., Egorov I.A., Shadarov L.P., Sobolev S.T., Sobotovich V.F., Privalov Iu.A. Surgical treatment of large and giant postoperative ventral hernias. *Novosti khirurgii*, 2013; 2: 37-44. - (in Russ.).
3. Mishalov V.G., Byk P.L., Leshchishin I.M., Golinko V.N., Okhotskaia O.I. The use of anti adhesive gel at the site resection of the intestine against the backdrop adhesions simultaneously with the plastic abdominal wall prolene mesh in the experiment. *Khirurgiia Ukrainy*, 2014; 1(49): 43-53. - (in Russ.).
4. Osadchii D.M. The study of dynamics hyaluronic acid and related hydroxyproline as a marker for connective tissue metabolism. *Aktual'nye problemy transportnoi meditsiny*, 2013; 2(32): 131-133. - (in Russ.).
5. Pleshkov V.G., Agafonov O.I. Postoperative ventral hernia - unsolved problems. *Vestnik eksperimental'noi i klinicheskoi khirurgii*, 2009; 3: 248-255. - (in Russ.).
6. Sukovatykh B.S., Bezhin A.I., Lipatov V.A., Lazarenko V.A., Dubonos A.A., Zhukovskii V.A. Clinical efficacy of intraperitoneal implantation means "Mezogel". *Vestnik novykh meditsinskikh tekhnologii*, 2010; 3(17): 16-18. - (in Russ.).
7. Tashkinov N.V., Kulikova N.A., Kogut B.M., Bel'mach V.P., Panenkov A.N. Identification of patients with a very

- спаечного средства "Мезогель". Вестник новых медицинских технологий 2010; 3(17): 16-18.
7. Ташкинов Н.В., Куликова Н.А., Когут Б.М., Бельмач В.П., Панёнков А.Н. Выявление пациентов с крайне высокой степенью риска развития послеоперационных вентральных грыж при проведении срединной лапаротомии. Дальневосточный медицинский журнал 2013; 4: 31-33.
 8. Тимербулатов М.В., Тимербулатов Ш.В., Гатауллина Э.З., Валитова Э.Р. Послеоперационные вентральные грыжи: современное состояние проблемы. Медицинский вестник Башкортостана 2013;5: 101-107.
 9. Хасанов А.Г., Кунафин М.С., Понеделькина И.Ю., Тимербулатов В.М., Фаязов Р.Р., Суфияров И.Ф. Способ профилактики развития послеоперационных спаек брюшной полости. Патент РФ на изобретение №2233164. Изобретения. Открытия 2003: 08.01.
 10. Шматов К.В. Гиалуриновая кислота - катализатор регенерации Flex Barrier, Tissue Support. Медицинский алфавит 2011; 17(4): 32-35.
 11. Altinli E., Sumer A., Koksall N., Onur E., Senger S., Eroglu E., Celik A., Gumrukcu G. Prevention of adhesion to prosthetic mesh: comparison of oxidized generated cellulose, polyethylene glycol and hylan G-F 20. *Ulus Travma Acil Cerrahi Derg.*, 2011; 17(5): 377-82.
 12. Alkhamesi N.A., Schlachta C.M. The role of aerosolized intraperitoneal heparin and hyaluronic acid in the prevention of postoperative abdominal adhesions. *Surg. Endosc.*, 2013; 27(12): 4663-9.
 13. Berger D., Lux A. Operative therapy of secondary ventral hernia: technical principles. *Chirurg* 2013 ; 84(11): 1001-12.
 14. Caglayan K., Gungor B., Cinar H., Erdogan N.Y., Koca B. Preventing intraperitoneal adhesions with linezolid and hyaluronic acid/carboxymethylcellulose: a comparative study in cecal abrasion model. *Am. J. Surg.*, 2014; 208(1): 106-11.
 15. Diamond M.P., Burns E.L., Accomando B., Mian S., Holmdahl L. Sefrafilm® adhesion barrier: a review of preclinical, animal, and human investigational studies. *Gynecol. Surg.*, 2012 September; 9(3): 237-245.
 16. Hanna E.M., Byrd J.F., Moskowitz M., Mann J.W.F., Stockamp K.T., Patel G.N., Beneke M.A., Millikan K., Iannitti D.A. Outcomes of a prospective multi-center trial of a second generation composite mesh for open ventral hernia repair. *Hernia*, 2014; 18: 81-89.
 17. Mayagoitia-Gonzalez J.C., Gudino-Amezcuca L.M., Rivera-Barragan V., Mellado-Diaz A.V., Diaz-Chavez E.P. Prevention of intestinal adhesions as a result of intraperitoneal mesh with the addition of hyaluronic acid/carboxymethylcellulose gel. Experimental model in rats. *Cir. Cir.*, 2012; 80(2): 150-6.
 18. Nohuz E., Alaboud M., Darcha C., Alloui A., Aublet-Cuvelier B., Jacquetin B. Effectiveness of Hyalobarrier and Sefrafilm to prevent polypropylene mesh shrinkage: a macroscopic and histological experimental study. *Int. Urogynecol. J.*, 2014; 25(8): 1081-7.
 19. Ruggiero R., Gubitosi A., Docimo G., Gili S., Tolone S., Bosco A., Casalino G., Docimo L. Hyaluronic acid and adhesions on polypropylene endoperitoneal mesh: an experimental study. *Ann. Ital. Chir.*, 2013; 84(1): 87-92.
 20. Sahoo M.R., Bisoi S., Mathapati S. Polypropylene mesh eroding transverse colon following laparoscopic ventral hernia repair. *J. Minim. Access Surg.*, 2013; 9(1): 40-1. Received 28.08.2014
 8. Timerbulatov M.V., Timerbulatov Sh.V., Gataullina E.Z., Valitova E.R. Postoperative ventral hernia: state of the art. *Meditsinskii vestnik Bashkortostana*, 2013;5: 101-107. - (in Russ.).
 9. Khasanov A.G., Kunafin M.S., Ponedel'kina I.Iu., Timerbulatov V.M., Faiazov R.R., Sufiarov I.F. *Sposob profilaktiki razvitiia posleoperatsionnykh spaek briushnoi polosti* [A method for preventing development of postoperative abdominal adhesions]. Patent RF №2233164. 2003: 08.01. - (in Russ.).
 10. Shmatov K.V. Hyaluronic acid - catalyst regeneration. *Meditsinskii alfavit*, 2011; 17(4): 32-35. - (in Russ.).
 11. Altinli E., Sumer A., Koksall N., Onur E., Senger S., Eroglu E., Celik A., Gumrukcu G. Prevention of adhesion to prosthetic mesh: comparison of oxidized generated cellulose, polyethylene glycol and hylan G-F 20. *Ulus Travma Acil. Cerrahi. Derg.*, 2011; 17(5): 377-82.
 12. Alkhamesi N.A., Schlachta C.M. The role of aerosolized intraperitoneal heparin and hyaluronic acid in the prevention of postoperative abdominal adhesions. *Surg. Endosc.*, 2013; 27(12): 4663-9.
 13. Berger D., Lux A. Operative therapy of secondary ventral hernia: technical principles. *Chirurg.*, 2013 ; 84(11): 1001-12.
 14. Caglayan K., Gungor B., Cinar H., Erdogan N.Y., Koca B. Preventing intraperitoneal adhesions with linezolid and hyaluronic acid/carboxymethylcellulose: a comparative study in cecal abrasion model. *Am. J. Surg.*, 2014; 208(1): 106-11.
 15. Diamond M.P., Burns E.L., Accomando B., Mian S., Holmdahl L. Sefrafilm® adhesion barrier: a review of preclinical, animal, and human investigational studies. *Gynecol. Surg.*, 2012 September; 9(3): 237-245.
 16. Hanna E.M., Byrd J.F., Moskowitz M., Mann J.W.F., Stockamp K.T., Patel G.N., Beneke M.A., Millikan K., Iannitti D.A. Outcomes of a prospective multi-center trial of a second generation composite mesh for open ventral hernia repair. *Hernia*, 2014; 18: 81-89.
 17. Mayagoitia-Gonzalez J.C., Gudino-Amezcuca L.M., Rivera-Barragan V., Mellado-Diaz A.V., Diaz-Chavez E.P. Prevention of intestinal adhesions as a result of intraperitoneal mesh with the addition of hyaluronic acid/carboxymethylcellulose gel. Experimental model in rats. *Cir. Cir.*, 2012; 80(2): 150-6.
 18. Nohuz E., Alaboud M., Darcha C., Alloui A., Aublet-Cuvelier B., Jacquetin B. Effectiveness of Hyalobarrier and Sefrafilm to prevent polypropylene mesh shrinkage: a macroscopic and histological experimental study. *Int. Urogynecol. J.*, 2014; 25(8): 1081-7.
 19. Ruggiero R., Gubitosi A., Docimo G., Gili S., Tolone S., Bosco A., Casalino G., Docimo L. Hyaluronic acid and adhesions on polypropylene endoperitoneal mesh: an experimental study. *Ann. Ital. Chir.*, 2013; 84(1): 87-92.
 20. Sahoo M.R., Bisoi S., Mathapati S. Polypropylene mesh eroding transverse colon following laparoscopic ventral hernia repair. *J. Minim. Access Surg.*, 2013; 9(1): 40-1. Received 28.08.2014

Поступила 28.08.2014

Информация об авторах

1. Паршиков В.В. – д.м.н., проф. кафедры госпитальной хирургии им. Б.А.Королева Нижегородской государственной медицинской академии;
2. Самсонов А.А. – к.м.н., врач–хирург городской больницы №35;
3. Ходак В.А. – врач–хирург городской больницы №35;
4. Миронов А.А. – к.б.н., доц. кафедры физиологии и биохимии человека и животных Нижегородского государственного университета им. Н.И.Лобачевского, сотрудник группы экспериментального моделирования Центральной научно-исследовательской лаборатории Института прикладной и фундаментальной медицины Нижегородской государственной медицинской академии, Нижний Новгород;
5. Малинина О.Ю. – к.м.н., врач–уролог НИИ физико–химической медицины ФМБА России.

Information about the Authors

1. Parshikov V. - MD, Prof., B.A. Korolyov Department of Hospital Surgery, Nizhnii Novgorod State Medical Academy;
2. Samsonov A. - PhD, Surgeon, Nizhni Novgorod City Hospital No.35;
3. Khodak V. - Surgeon, Nizhnii Novgorod City Hospital No.35;
4. Mironov A. - PhD, Assistant Prof., the Department of Humans and Animals Physiology and Biochemistry, the Nizhny Novgorod State University named after N.I.Lobachevsky, Research Worker, the Department of Neurophysiology and Experimental Simulation, Central Scientific Research Laboratory of Scientific Research Institute of Applied and Fundamental Medicine, Nizhnii Novgorod State Medical Academy;
5. Malinina O. - Urologist, Scientific Research Institute of Physical – Chemical Medicine, Federal Medical and Biological Agency, Moscow.