

## Вопросы тактики лечения больных с жидкостными скоплениями при остром панкреатите в свете новой классификации локальных осложнений острого панкреатита

В.Г. ФИРСОВА, В.В. ПАРШИКОВ, В.П. ГРАДУСОВ

Городская больница №35, ул. Республиканская, 47, г. Нижний Новгород, 603089, Российская Федерация  
Нижегородская государственная медицинская академия, 603005, площадь Минина и Пожарского, 10/1, г. Нижний Новгород, Российская Федерация

**Актуальность.** Тактика ведения больных с жидкостными скоплениями при остром панкреатите четко не определена. Оценка результатов лечения на основании единых установленных классификационных критериев позволит более четко определить показания к различным видам оперативных вмешательств у данной категории больных.

**Цель исследования** Анализ результатов лечения больных острым панкреатитом с различными типами жидкостных скоплений согласно пересмотренной классификации Атланты.

**Материалы и методы.** 109 пациентов с острым панкреатитом и формированием жидкостных скоплений, которые разделены на типы согласно пересмотренным критериям Атланты (2012). Интерстициальный панкреатит был у 7 человек, некротический – у 102. Острые жидкостные перипанкреатические скопления отмечены в 5 случаях, панкреатические псевдокисты – в 2. Острые некротические жидкостные скопления были у 93 лиц. С диагнозом отграниченного некроза было госпитализировано 9 больных. Показаниями к хирургическому лечению было нагноение жидкостных образований, в отсутствие панкреатической инфекции – стойкий болевой синдром, быстрый рост объема жидкостной структуры. Сравнение групп проведено с использованием двустороннего точного критерия Фишера, критерия  $\chi^2$ , уровень значимости отличий принят  $\leq 0,05$ .

**Результаты.** При интерстициальном панкреатите в результате консервативных мероприятий в 2 случаях достигнут регресс жидкостных структур, включая панкреатическую псевдокисту, в 2 – значительное уменьшение размеров. При наружном дренировании регресс достигнут у 2 лиц с острыми перипанкреатическими скоплениями. В случае панкреатической псевдокисты возник рецидив после удаления дренажа. При консервативном лечении острых некротических скоплений у 20% больных они регрессировали, у 40% – сформировался отграниченный некроз, у 36% – отмечалось увеличение размеров или нагноение, у 4% – уменьшение размеров. Дренирование острых некротических скоплений под УЗИ-контролем выполнено у 16 больных, открытым доступом – у 17. Сравнение результатов лечения оперированных малоинвазивным и открытым путем не выявило значимых отличий летальности ( $p=0,224$ ) и частоты регресса ( $p=0,728$ ). В группе отграниченного некроза (46 человек) у 12 лиц операции были выполнены открытым путем, у 10 – под УЗИ-контролем. Частота регресса была выше при открытых операциях по сравнению с пункционным дренированием ( $p=0,027$ ). У 24 больных с отграниченным некрозом (52%) консервативное лечение привело к стабилизации или уменьшению размеров образования, стиханию болей, исчезновению признаков воспаления. Среди них на фоне активного врачебного наблюдения, в сроки от 4 месяцев до 1 года, отграниченный некроз регрессировал у 8 лиц.

**Выводы.** Формирование жидкостных образований при остром панкреатите требует продолжения консервативных мероприятий. В большинстве случаев оперативное лечение показано при нагноении. Пункционное дренирование под УЗИ-контролем является операцией выбора при остром некротическом скоплении. При отграниченном некрозе большей эффективностью обладает открытое внебрюшинное дренирование.

**Ключевые слова:** острый панкреатит, жидкостные скопления, пересмотренная классификация Атланты, дренирование под УЗИ-контролем, открытый внебрюшинный доступ.

## Tactical Issues of Treatment of Fluid Collections According to the Revised Atlanta Classification of Local Complications of Acute Pancreatitis

V.G. FIRSOVA, V.V. PARSHIKOV, V.P. GRADUSOV

City Hospital №35, Respublikanskaya Str., 47, Nizhny Novgorod, 603089, Russian Federation  
Nizhny Novgorod State Medical Academy, Minina and Pozharskogo square, 10/1, Nizhny Novgorod, 603005, Russian Federation

**Relevance** The tactics of fluid collections management in acute pancreatitis is controversial. Evaluation of treatment results based on unified classification criteria will allow to define more clearly the indications for various surgical procedures in these patients.

**Aim.** Analysis of the results of treatment of patients with fluid collections in acute pancreatitis according to the revised Atlanta classification.

**Materials and methods** 109 patients with acute pancreatitis and fluid collections formation were divided according to the revised Atlanta criteria (2012). Interstitial pancreatitis was in 7 patients, necrotizing pancreatitis – in 102. Acute peripancreatic fluid

© В.Г. Фирсова, В.В. Паршиков, В.П. Градусов. Вопросы тактики лечения больных с жидкостными скоплениями при остром панкреатите в свете новой классификации локальных осложнений острого панкреатита. Вестник экспериментальной и клинической хирургии 2016,

collections were in 5 cases, pancreatic pseudocysts – in 2. Acute necrotic collections were in 93 persons. 9 patients were admitted with walled-off necrosis. Indications for surgery were suppuration of fluid collections, in absence of pancreatic infection – persistence of pain, rapid growth of the volume of the collections. Comparison of the groups was performed using two-tailed Fisher's exact  $p$ ,  $\chi^2$  test, the level of significance of differences was  $\leq 0.05$ .

**Results.** Conservative treatment in interstitial pancreatitis resulted in regression of fluid collections in 2 cases including pancreatic pseudocyst, a significant reduction in the size – in 2 cases. External drainage led to resorption of peripancreatic fluid collections in 2 patients, the recurrence of the pancreatic pseudocyst happened after removal of a drainage. Conservative treatment in acute necrotic collections resulted in their regression in 20% patients, formation of the walled-off necrosis – in 40%, suppuration or rapid growth of the volume – in 36%, reduction in the size – in 4%. External drainage of acute necrotic collections using real time ultrasound (US) guidance was performed in 16 patients, by means of open access – in 17. The comparison of the results of US-guided drainage and opened procedures did not reveal significant differences in lethality ( $p=0.224$ ) and regression rate ( $p=0.728$ ). Walled-off necrosis (46) was drained by open extraperitoneal access in 12 patients, by US-guidance – in 10. The regression rate was higher in open surgery compared to US-drainage ( $p=0.027$ ). Conservative treatment in 24 patients with walled-off necrosis (52%) resulted in stabilization or decrease in size of the collection, pain and inflammation signs disappearance; of these walled-off necrosis regressed in period of 4 months to 1 year in 8 patients.

**Conclusions.** Formation of fluid collections in acute pancreatitis requires continued conservative measures. Surgical treatment is indicated in most of cases in suppuration. External US-guided drainage is preferred for acute necrotic collections. In walled-off necrosis open extraperitoneal drainage is more effective.

**Key words:** acute pancreatitis, fluid collections, conservative treatment, ultrasound-guided drainage, open extraperitoneal access.

Жидкостные структуры при остром панкреатите формируются в 20–40% случаев [3, 7, 8]. Тактика ведения таких пациентов варьирует в различных клиниках, при этом сравнение эффективности консервативного подхода, малоинвазивных или открытых вмешательств затруднено ввиду отсутствия четко установленной терминологии. Международными согласительными комиссиями на основании научных исследований в области патофизиологии, морфологии, лучевой диагностики была создана новая классификация локальных осложнений острого панкреатита [6]. Фактически в ней были определены виды жидкостных скоплений, возникающих при интерстициальной и некротической формах заболевания. Оценка результатов лечения в свете единых классификационных критериев позволит более четко сформулировать показания к тому или иному виду хирургического пособия у этой категории больных.

Цель исследования – анализ результатов лечения больных острым панкреатитом с различными типами жидкостных скоплений, согласно пересмотренной классификации Атланты.

### Материалы и методы

В исследование включено 109 пациентов с острым панкреатитом и формированием жидкостных скоплений, находившихся на лечении в хирургическом отделении больницы №35 г. Н. Новгорода в период 2002–2016 гг. Мужчин было 77 человек, женщин – 32. Медиана возраста была 46 лет, интерквартильный размах 25%–75% (ИКР) составил 36–56 лет. Жидкостные структуры разделены на типы согласно пересмотренным критериям Атланты [6] на основании клико-анамнестических данных, результатов лучевых методов обследования и динамического наблюдения за больными. Интерстициальный панкреатит был у 7 лиц, некротический – у 102. Острые жидкостные перипанкреатические скопления отмечены в 5 случаях, панкреатические псевдокисты – в 2. Острые некро-

тические жидкостные скопления были у 93 человек. С диагнозом отграниченного некроза госпитализировано 9 пациентов.

Для градации по величине жидкостных структур использовано максимальное из измерений, сделанных в перпендикулярных направлениях. В качестве интервалов выбраны размеры менее 3 см, от 3 до 8 см, более 8 см. Размеры острых перипанкреатических скоплений варьировали от визуализируемой при УЗИ узкой полоски жидкости до 10х6 см. Панкреатические псевдокисты были 10,4х3 см у одного больного и 4,6х3,6 см у другого. При некротическом панкреатите преобладали жидкостные образования размерами более 8 см (53%). Острое жидкостное перипанкреатическое скопление в 2 случаях находилось в зоне хвоста поджелудочной железы, в 3 – в проекции сальниковой сумки. Панкреатическая псевдокиста у 1 человека определялась в зоне хвоста, у другого – в сальниковой сумке. Локализация жидкостных скоплений при некротическом панкреатите представлена на рисунке 1.

Показаниями к оперативному лечению при интерстициальном панкреатите явилось сохранение болевого синдрома, при некротическом – наличие признаков нагноения, быстрое увеличение размеров жидкостной структуры, персистирование боли при отграниченном некрозе. Признаки нагноения были определены как сохранение болей, лихорадки, воспалительных изменений в анализах крови на фоне комплексного консервативного лечения, включая применение антибиотиков. Пункционно – дренирующие вмешательства под УЗИ – контролем осуществлены при помощи аппарата SONOACE PICO с конвексным датчиком для трансабдоминального сканирования С 3–7D с изменяемой частотой 3–7 МГц. Используются устройства для пункционного дренирования УДПО–1 и УДПО–2, изогнутые рентгеноконтрастные полиэтиленовые дренажи 9Ch и 12Ch типа «pigtail» с фиксирующим устройством (ООО «Минимально Инвазивные Технологии»).

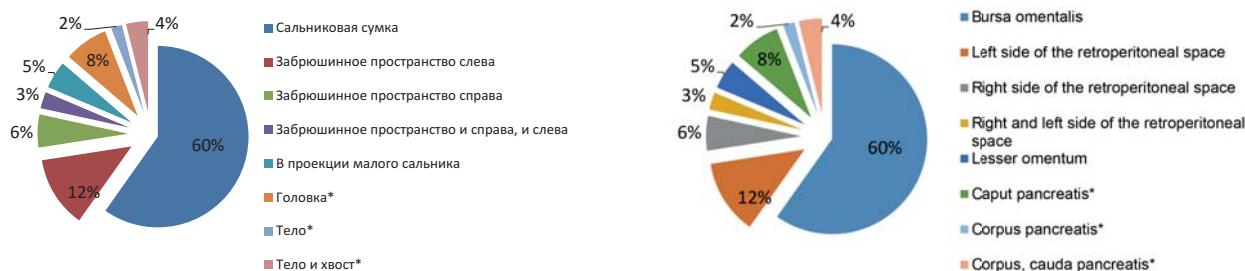

Рис. 1 – Локализация жидкостных скоплений при некротическом панкреатите (\* - интрапанкреатическая локализация) / Fig. 1 – Localization of fluid collections in necrotizing pancreatitis (\* - intrapancreatic localization)

Материал для микробиологического исследования получен интраоперационно при пункции панкреатогенных жидкостных скоплений, из зон некроза при открытых вмешательствах, а также из дренажей и со стенок ран в послеоперационном периоде. Для отбора и транспортировки проб использованы системы Dryswab® – зонды-тампоны с полужидкой средой Amies. Идентификация микроорганизмов проведена посредством биохимических дифференцирующих пластин (энзимоидентификация). Определение чувствительности к антибиотикам, бактериофагам и противогрибковым препаратам осуществлено при помощи диффузионного метода с применением диспенсера дисков (Научно – исследовательский центр фармакотерапии, Hi-media). Интерпретация значений диаметра зон задержки роста микроорганизмов произведена в соответствии с табличными данными.

Сравнение групп выполнено при помощи двустороннего точного критерия Фишера, критерия  $\chi^2$  (при наличии более двух сравниваемых групп). Уровень значимости отличий принят  $\leq 0,05$ .

### Результаты

Лечение начинали с консервативных мероприятий. В группе интерстициального панкреатита у 4 лиц оно явилось окончательным этапом. В 2 случаях удалось достичь полного регресса жидкостных структур, включая пациента с панкреатической псевдокистой (рис. 2 а, б, в, г), в 2 – значительного уменьшения в размерах. У 3 больных на фоне консервативного лечения

болевого синдром сохранялся, что явилось показанием к оперативному лечению в объеме наружного дренирования. Вмешательство было выполнено под УЗИ – контролем, у 1 пациента – лапаротомным доступом. В результате операции регресс достигнут у 2 лиц с острыми перипанкреатическими скоплениями. В случае панкреатической псевдокисты возник рецидив после удаления дренажа.

Результаты консервативного лечения при острых некротических скоплениях были следующие (рис. 3). Регресс чаще наблюдался при размерах острых некротических скоплений до 3 см ( $\chi^2=22,13$ ,  $\chi^2_{кр}=5,02$  (df 1) при  $p=0,05$  с учетом поправки Бонферрони). Частота разрешения значимо не отличалась при размерах образований от 3 до 8 см и свыше 8 см ( $\chi^2=1,54$ ,  $\chi^2_{кр}=3,84$  (df 1) при  $p=0,05$ ). При клиническом подозрении на инфицирование жидкостных образований (49 человек) комплекс консервативных мероприятий дополняли назначением антибиотиков. Сравнение в группах, где были назначены карбапенемы или продолжали использоваться цефалоспорины 3 поколения в комбинации с метронидазолом или фторхинолоны 1 и 2 поколения также в сочетании с метронидазолом, выявило отчетливую тенденцию к уменьшению потребности в оперативном лечении у первой категории больных (двусторонний точный критерий Фишера  $p=0,148$ , табл. 1).

По поводу нагноения дренирование под УЗИ – контролем выполнено у 12 больных, лапаротомным доступом – у 15, забрюшинным доступом – у 2. От-

Таблица 1 / Table 1

*Частота оперативных вмешательств в группах с использованием карбапенемов или комбинации цефалоспоринов 3 поколения + метронидазол, фторхинолон 1 или 2 поколения + метронидазол при клиническом подозрении на инфицированный некроз / The frequency of surgical interventions in groups with carbapenems or combination of 3rd generation cephalosporin plus metronidazole, fluoroquinolone 1 or 2 generations plus metronidazole in cases of clinical suspicion of an infected necrosis*

Группа антибиотиков / Antibiotics	Оперированные пациенты / Operated patients	Консервативное лечение / Conservative treatment	Всего / Total
Карбапенемы / Carbapenems	7	17	24
Цефалоспорин + метронидазол; фторхинолон + метронидазол / Cephalosporin + metronidazole, fluoroquinolone + metronidazole	13	12	25
Всего / Total	20	29	49

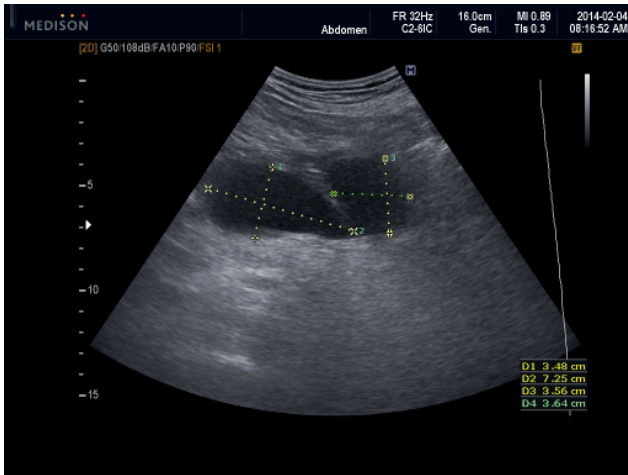


Рис. 2а. Эхограмма. Две панкреатические псевдоцисты у 46-летнего пациента через 3 недели после эпизода острого интерстициального панкреатита.

Fig. 2a - Ultrasonography. A 46-year-old man with two pancreatic pseudocysts 3 weeks after an episode of acute interstitial pancreatitis.

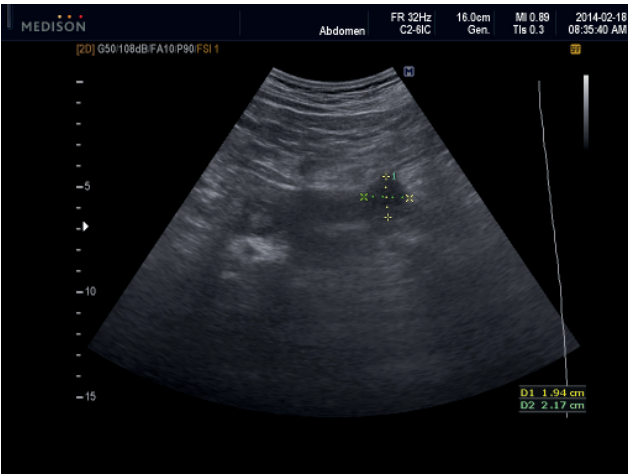


Рис. 2в. Эхограмма. Тот же пациент через 2 недели от начала консервативного лечения. Значительное уменьшение размеров панкреатической псевдоцисты.

Fig. 2c - Ultrasonography. The same patient 2 weeks after beginning of the conservative treatment. There is significant decrease in size of pancreatic pseudocyst.

крытым операциям отдавали предпочтение при визуализации значительного количества детрита, крупных секвестров. В группе пункционного дренирования устанавливали 2 катетера для осуществления проточного промывания. Клиническое улучшение в виде снижения температуры тела, уменьшения болей, признаков интоксикации наступило во всех случаях. Регресса удалось достичь у 5 из 12 пациентов, у 7 возникла необходимость в повторном, открытом вмешательстве, секвестрэктомии (рис. 4). Умер 1 человек от гнойно-септических осложнений, декомпенсации сопутствующей патологии, поздней органной недостаточности.

В связи с быстрым ростом объема острого некротического скопления, угрожающего прорывом в брюшную полость и вызывающего стойкие боли,

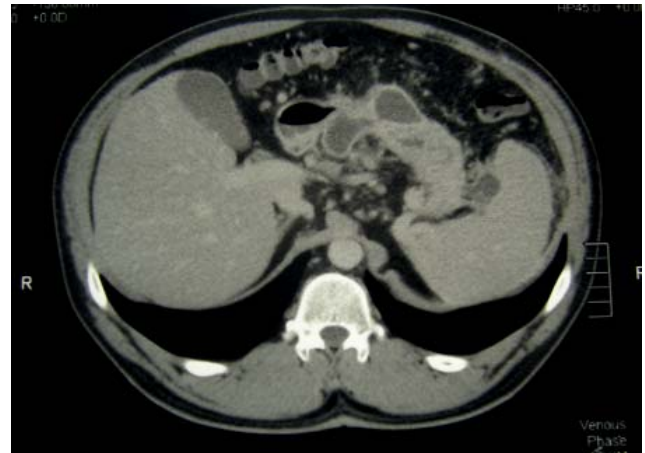

Рис. 2б. Компьютерная томограмма с внутривенным болюсным усилением. Тот же пациент. Гомогенные жидкостные образования с четкой стенкой. Поджелудочная железа контрастируется равномерно.

Fig. 2b - Contrast-enhanced computed tomography. The same patient. Homogeneous fluid collections with a well defined enhancing rim. Pancreas is enhanced normally.

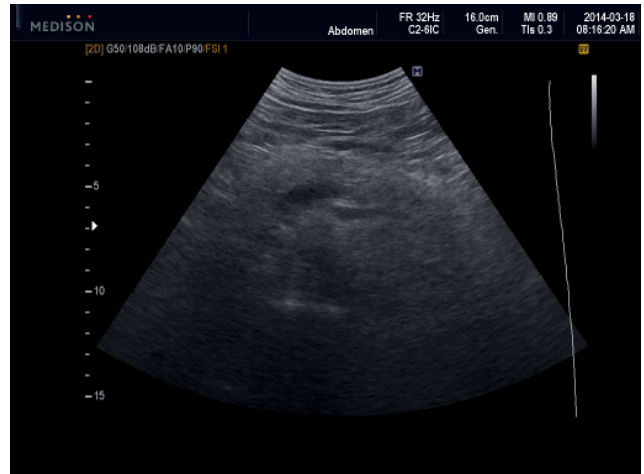


Рис. 2г. Эхограмма. Тот же пациент через 6 недель от начала консервативного лечения. Регресс панкреатической псевдоцисты.

Fig. 2d - Ultrasonography. The same patient 6 weeks after beginning of the conservative treatment. Regression of pancreatic pseudocyst.

дренирование под УЗИ – контролем выполнено у 4 больных. Регресса удалось достичь в 1 случае, в 2 – потребовалась в более поздние сроки открытая секвестрэктомия. Летальный исход наступил у 1 человека с массивным жидкостным скоплением в составе распространенного парапанкреатита.

В результате открытого дренирования (n=17) острые некротические скопления регрессировали в 8 случаях, наружный панкреатический свищ сформировался в 1, постнекротическая киста в – 2, умерло 6 больных. Сравнение летальности оперированных малоинвазивным и открытым путем не выявило значимых отличий (двусторонний вариант точного критерия Фишера,  $p=0,224$ , табл. 2).

При анализе частоты регресса острых некротических скоплений в группах пункционного дренирова-

Таблица 2 / Table 2

*Летальность в группах пункционного и открытого дренирования острых некротических скоплений / Lethality in groups of US-guided external drainage and opened external drainage of acute necrotic collections*

Вид вмешательства / Surgical procedure	Выжившие / Survived patients	Умершие / Dead patients	Всего / Total
Дренирование под УЗИ – контролем / US-guided external drainage	14	2	16
Открытые операции / Opened external drainage	11	6	17
Всего / Total	25	8	33

Таблица 3 / Table 3

*Частота регресса острых некротических скоплений в результате вмешательств под УЗИ – контролем и открытого дренирования / Regression rate in groups of US-guided external drainage and opened external drainage of acute necrotic collections*

Вид вмешательства / Surgical procedure	Регресс достигнут / Regression	Регресс не достигнут / Regression is not achieved	Всего / Total
Дренирование под УЗИ – контролем / US-guided external drainage	6	10	16
Открытые операции / Opened external drainage	8	9	17
Всего / Total	14	19	33

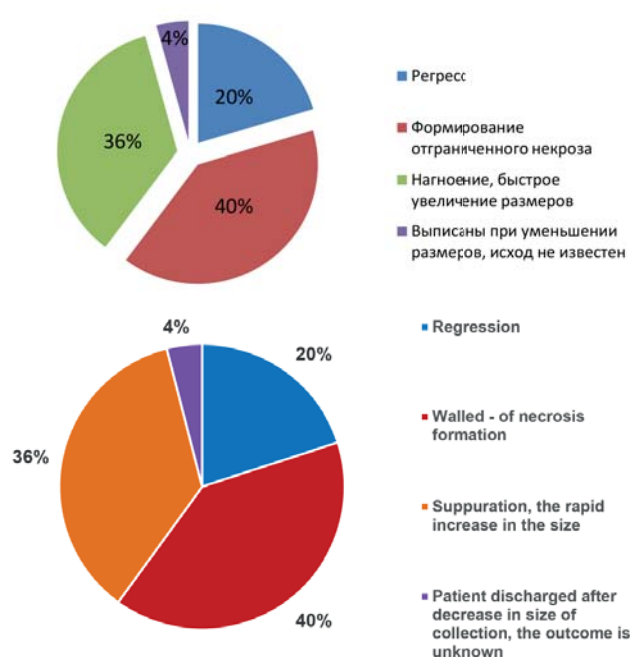


Рис. 3. Результаты консервативного лечения пациентов с острыми некротическими скоплениями.

Fig. 3. The results of conservative treatment in patients with acute necrotic collections.

ния под УЗИ – контролем и открытых операций также достоверных различий установлено не было (двусторонний вариант точного критерия Фишера,  $p=0,728$ , табл. 3).

Исследование аэробной флоры, полученной интраоперационно при первичных пункционных или открытых вмешательствах, проведено у 24 человек.

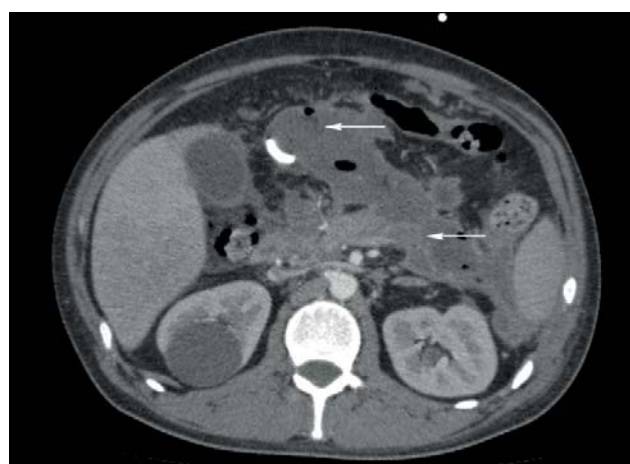

Рис. 4. Компьютерная томограмма с внутривенным болюсным усилением, артериальная фаза. Массивная секвестрация с нагноением (показано стрелками) у 27 - летнего пациента после пункционного дренирования острых некротических скоплений под УЗИ-контролем. Неэффективность пункционного дренирования.

Fig. 4. Contrast - enhanced computed tomography in arterial phase. A 27-year-old man with acute pancreatitis. Massive sequestration with suppuration (marked by arrows) after puncture drainage of acute necrotic collections under ultrasound control. Inefficiency of puncture drainage.

При микробиологическом анализе было определено преобладание грамотрицательных бактерий (64%). В 2 случаях роста аэробных микроорганизмов выявлено не было (рис. 5). У 11 больных была отмечена полирезистентность выделенных штаммов стафилококка, эшерихии, ацинетобактера и синегнойной палочки. Характерным было наличие у подавляющего боль-

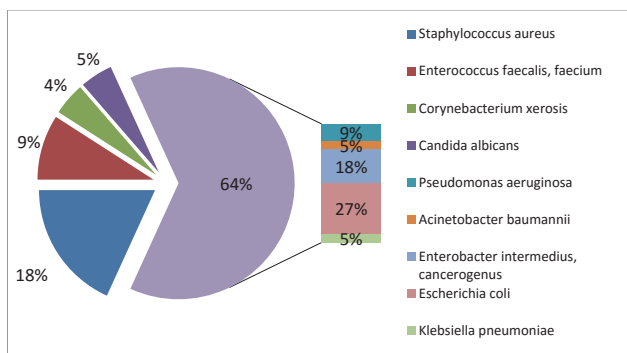


Рис. 5. Спектр микрофлоры при первичных пункционных и открытых вмешательствах у пациентов с подозрением на нагноение.

Fig. 5. The microbial spectrum in primary puncture and open drainage procedures in patients with suspected purulence.

шинства лиц устойчивости к антибактериальным препаратам, применявшимся до операции с целью профилактики инфицирования некроза или при клиническом подозрении на его развитие. Доля неферментирующих бактерий рода *Pseudomonas* и *Acinetobacter* среди первичных возбудителей при инфицированных острых некротических скоплениях составила 14%. При повторных посевах она достигла 60%.

В целом потребность в оперативном лечении при острых некротических скоплениях возникла у 33 из 93 пациентов (36%).

У 37 пациентов из 93 острые некротические скопления эволюционировали в отграниченный некроз. Среди них нагноение развилось у 11 лиц, 4 человека были госпитализированы уже с признаками нагноения отграниченного некроза. У 7 больных решение об оперативном лечении было принято в связи с со-

храняющимся дискомфортом и болями, несмотря на проводимое консервативное лечение. Необходимость в операции в группе отграниченного некроза возникла в 22 из 46 случаев (48%), из которых в 13 они были выполнены открытым путем, в 9 – под УЗИ – контролем. В результате пункционного дренирования регресса удалось достичь у 2 больных, наружный панкреатический свищ сформировался у 1, постнекротическая киста – у 3, необходимость в открытой секвестрэктомии возникла в 3 случаях. Летальных исходов не было. После открытых операций отграниченный некроз регрессировал у 10 лиц, постнекротическая киста сформировалась у 2, умер 1 человек. Частота регресса отграниченного некроза была выше при выполнении открытых операций по сравнению с дренированием под УЗИ-контролем (двусторонний вариант точного критерия Фишера,  $p=0,027$ , табл. 4).

У остальных больных с отграниченным некрозом ( $n=24$ ) консервативное лечение привело к стабилизации или уменьшению размеров образования, стиханию болей, исчезновению клинических и лабораторных признаков воспаления. Они были выписаны с сохранением активного врачебного наблюдения, которое включало осмотр, УЗИ еженедельно в течение первого месяца, далее 1 раз в месяц с контролем общего анализа крови, уровня глюкозы. По показаниям выполняли повторную КТ с контрастированием, определяли сывороточный уровень  $\alpha$ -амилазы.

Исходы консервативного ведения отграниченного некроза спустя 1 год и более после перенесенного некротического панкреатита изучены у 13 пациентов. Регресс имел место у 7, формирование постнекротической кисты – у 6. Различий в исходах при размерах

Таблица 4 / Table 4

**Частота регресса отграниченного некроза при выполнении пункционного дренирования под УЗИ – контролем и открытых операций / Regression rate in groups of US-guided external drainage and opened external drainage of walled-off necrosis**

Вид вмешательства / Surgical procedure	Регресс достигнут / Regression	Регресс не достигнут / Regression is not achieved	Всего / Total
Дренирование под УЗИ – контролем / US-guided external drainage	2	7	9
Открытые операции / Opened external drainage	10	3	13
Всего / Total	12	10	22

Таблица 5 / Table 5

**Исходы консервативного лечения в сроки 1 год и более после некротического панкреатита при различных размерах отграниченного некроза / The outcomes of conservative treatment in terms of 1 year or more after necrotizing pancreatitis in various sizes of walled-off necrosis**

Размер отграниченного некроза / Size of walled-off necrosis	Регресс / Regression	Постнекротическая киста / Postnecrotic cyst formation	Всего / Total
От 3 до 8 см / From 3 to 8 cm	2	3	5
Более 8 см / More than 8 cm	5	3	8
Всего / Total	7	5	13

образования от 3 до 8 см и свыше 8 см выявлено не было (табл. 5).

У 5 лиц срок наблюдения составил от 4 до 8 месяцев: регресс наступил у 1 человека, уменьшение размеров – у 1, отсутствие динамики – у 3. В последней группе одному больному была выполнена лапароскопическая холецистэктомия и симультанное открытое дренирование отграниченного некроза с секвестрэктомией через небольшой внебрюшинный доступ.

Среди пациентов, находившихся под активным врачебным контролем, наблюдали только один случай развития осложнений в виде перфорации отграниченного некроза в свободную брюшную полость, не потребовавший оперативного лечения и закончившийся регрессом жидкостной структуры в результате консервативных мероприятий.

### Обсуждение

При интерстициальном панкреатите возникновение острых перипанкреатических жидкостных скоплений связано с воспалительной экссудацией и не имеет в своей основе значимую деструкцию ткани поджелудочной железы [6]. По этой причине вероятность их рассасывания высокая, а инфицирования наоборот низкая. Больные с острыми перипанкреатическими жидкостными скоплениями, включенные в данное исследование, были оперированы на этапе активного освоения пункционно-дренирующих вмешательств в клинике и не получили адекватной терапии на дооперационном этапе. Данный аспект имеет значение и при панкреатической псевдокисте, образование которой вызвано разрывом протока на высоте гипертензии в нем. Панкреатическая псевдокиста может регрессировать при восстановлении пассажа панкреатического сока в двенадцатиперстную кишку при стихании воспаления. Поэтому пациенты с жидкостными образованиями, осложняющими течение интерстициального панкреатита, преимущественно нуждаются в консервативном лечении. Вопрос о хирургическом лечении может быть поставлен в отсроченном периоде и требует такого же подхода к решению, как и при хроническом панкреатите с формированием кист.

Проведение консервативных мероприятий при острых некротических скоплениях позволило достичь регресса в 20% случаев, при этом он чаще наблюдался при их небольших размерах (менее 3 см). Однако с точки зрения прогноза эволюции жидкостной структуры объем представляет вторичный признак и зависит в свою очередь от обширности некроза, его конфигурации, наличия нарушения целостности вирсунгова протока [2, 15]. Другой важный результат проведения консервативного лечения заключается в том, что у 40% человек с острыми некротическими скоплениями сформировался отграниченный некроз. Это можно рассматривать как относительно благоприятный вариант течения заболевания. Летальных исходов в данной подгруппе даже при возникновении гнойных

осложнений не было, что объясняется быстрым купированием системной воспалительной реакции при эвакуации инфицированного содержимого из отграниченной полости, несмотря на еще продолжающуюся у ряда лиц секвестрацию. Все больные, госпитализированные уже с нагноением отграниченного некроза, не осматривались врачом после перенесенного приступа острого панкреатита и не обращались за медицинской помощью по поводу имеющихся жалоб. Летальный исход был у социально запущенного, ослабленного больного с формированием гнойника в ретродуоденальном пространстве, вовлечением зоны гепатодуоденальной связки и развитием некроза гепатикохоледоха до зоны бифуркации.

Необходимость в хирургическом лечении острых некротических скоплений возникла у 36% пациентов при развитии нагноения, а также быстром росте объема жидкостной структуры. В первом случае, основным фактором, определяющим потребность в операции, являлся клинический в виде отсутствия улучшения от комплексного консервативного лечения, включающего применение антибиотиков ультраширокого спектра, с сохранением болей, лихорадки, воспалительных изменений в анализе крови. Указанная тактика не подразумевает обязательного дооперационного микробиологического подтверждения инфицирования и позволяет воздержаться от рутинного выполнения тонкоигольной аспирации, которая может дать до 25% ложноотрицательных результатов [12]. Обоснованность такого подхода подтверждается в ряде исследований эффективности консервативного лечения, даже документированного (подтвержденного при тонкоигольной биопсии) инфицированного некроза [11, 13, 17]. Уменьшение доли оперированных лиц в группе, где при появлении клинических и лабораторных признаков возможного инфицирования были назначены карбапенемы, свидетельствует о целесообразности использования в этих случаях антибактериальных средств именно ультраширокого спектра. При выборе антибиотика необходимо учитывать высокую вероятность селекции в последующем полирезистентных штаммов микроорганизмов, из которых наиболее проблемными являются представители рода *Pseudomonas* и *Acinetobacter*. Поэтому спектр активности препарата для стартового применения не должен включать указанные бактерии. Перечисленным критериям в наибольшей степени отвечают эртапенем (группа карбапенемов) и тигециклин (группа глицилциклинов). Тигециклин обладает антиацетобактерной активностью, но в отношении *Acinetobacter baumannii*, являющегося наиболее часто высеваемым при некротическом панкреатите микроорганизмом этого рода, она относительно низкая [10, 16].

Быстрый рост объема некротического скопления наблюдается при нарушении целостности панкреатического протока с сохранением функционирующей паренхимы дистальнее места повреждения. Формиро-

вание внутреннего панкреатического свища является причиной стойких болей и несет в себе угрозу прорыва жидкостного скопления в свободную брюшную полость или забрюшинное пространство. Согласно с мнением Дюжевой Т.Г. и соавт., что в подобной ситуации обосновано выполнение дренирования еще в стерильную фазу [2].

Анализ хирургического лечения больных с острыми некротическими скоплениями показал, что тип дренирования (пункционное под УЗИ – контролем или открытым путем) не влияет на частоту их регресса. Это объясняется тем, что в сроки до наступления секвестрации и при одном, и при другом варианте происходит эвакуация только жидкостного компонента. Преимуществом пункционного дренирования является малая травматичность. В исследуемой группе для 37,5% пациентов оно явилось окончательным вариантом оперативного лечения. У оставшейся части больных дренирование под УЗИ – контролем позволяет добиться клинического улучшения и сдвинуть сроки открытой операции на более поздние, когда имеются более благоприятные условия для адекватной санации очагов некроза. Тем не менее, при значительном количестве детрита целесообразно сразу дренировать открытым путем через небольшой доступ, достаточный для установки дренажей более крупного диаметра. У отдельной категории больных при раннем инфицировании, когда жидкостное скопление входит в состав распространенного парапанкреатита, некротический солидный компонент преобладает над собственно жидкостным, осуществление пункционного вмешательства под УЗ контролем не эффективно. В таких случаях необходим широкий открытый доступ к зонам некроза.

При эволюции некротического скопления в отграниченный некроз продолжение консервативного лечения приводит к стабилизации или уменьшению размеров образования, стиханию болей, исчезновению клинических и лабораторных признаков воспаления у 50% больных, что согласуется и с литературными данными [9, 14]. Это позволяет перейти на амбулаторный режим, при котором пациенты вначале еженедельно, а затем ежемесячно осматриваются в стационаре. Использование активного врачебного наблюдения показало свою безопасность и эффективность в ведении данной категории лиц. В ходе наблюдения в течение года и более было установлено, что длительное сохранение жидкостного скопления при некротическом панкреатите даже с формированием стенки вокруг него не является облигатным предиктором формирования постнекротической кисты. Среди обследованных нами

лиц у 7 из 13 отграниченный некроз регрессировал на фоне соблюдения диеты и заместительной ферментной терапии. При отграниченном некрозе потребность в оперативном лечении была несколько выше, чем при острых некротических скоплениях (47,8% и 36% соответственно), в частности за счет пациентов с сохранением болей, низкой толерантностью к пищевым нагрузкам. Это обусловлено общностью причин, определяющих персистенцию жидкостной структуры и болевого синдрома, а именно – формирование крупных секвестров и/или внутреннего панкреатического свища. Поэтому в этой группе пункционное дренирование обладает меньшей эффективностью, частота регресса достоверно выше после открытых вмешательств с секвестрэктомией.

Таким образом, при жидкостных образованиях, развившихся в ходе течения некротического панкреатита, хирургическое лечение потребовалось в 50,4% случаев (55 из 109). Согласно данным литературы, процессы отграничения очагов некроза, секвестрации, формирования соединительной ткани и разрешения перифокальной реакции протекают весьма вариabельно у разных больных и в течение длительного времени [1, 4, 5]. Следовательно, практически в половине случаев консервативные мероприятия позволяют избежать операции на фоне еще не законченных воспалительных и деструктивных процессов в поджелудочной железе и парапанкреатической клетчатке.

### **Заключение**

Формирование жидкостных скоплений при остром панкреатите требует продолжения консервативного лечения, в результате которого у значительной части пациентов они регрессируют. При появлении признаков возможного инфицирования целесообразно назначение эртапенема или глицилциклинов. До 40% острых некротических скоплений эволюционируют в отграниченный некроз, что представляет относительно благоприятный вариант заболевания. Операция показана в большинстве случаев при развитии нагноения, у отдельных больных – в стерильную фазу – при быстром росте объема жидкостной структуры на фоне формирования внутреннего панкреатического свища. Пункционное дренирование под УЗИ – контролем является операцией выбора при остром некротическом скоплении. Подобные вмешательства при панкреатической псевдокисте, отграниченном некрозе чаще дают временный эффект. При отграниченном некрозе большей эффективностью обладает открытое внебрюшинное дренирование с секвестрэктомией.



## Список литературы

1. Вашетко Р.В., Толстой А.Д., Курыгин А.А., Стойко Ю.М., Краснорогов В.Б. Острый панкреатит и травмы поджелудочной железы. СПб. 2000; 320.
2. Дюжева Т.Г., Джус Е.В., Шефер А.В., Ахаладзе Г.Г., Чевокин А.Ю., Котовский А.Е., Платонова Л.В., Шоно Н.И., Гальперин Э.И. Конфигурация некроза поджелудочной железы и дифференцированное лечение острого панкреатита. *Анналы хирургической гепатологии* 2013; 18(1): 92–102.
3. Ермолов А.С., Иванов П.А., Благовестнов Д.А., Гришин А.В., Андреев В.Г. Диагностика и лечение острого панкреатита. М. Издательский дом Видар–М. 2013; 384.
4. Фирсова В.Г., Паршиков В.В., Кузнецов С.С., Бугрова М.Л., Яковлева Е.И. Острый панкреатит: морфологические аспекты течения заболевания. *Анналы хирургической гепатологии* 2014; 19(1): 86–95.
5. Шарাপова М.Н. Консервативное лечение и хирургическая тактика при постнекротических и посттравматических кистах поджелудочной железы. Дисс. канд. мед. Наук. Пермь 2007: 157.
6. Banks P.A., Bollen T.L., Dervenis C., Gooszen H.G., Johnson C.D., Sarr M.G., Tsiotos G.G., Vege S.S.; Acute Pancreatitis Classification Working Group. Classification of acute pancreatitis–2012: revision of the Atlanta classification and definitions by international consensus. *Gut*. 2013; 62(1): 102–111.
7. Brun A., Agarwal N., Pitchumoni C.S. Fluid collections in and around the pancreas in acute pancreatitis. *J Clin Gastroenterol*. 2011; 45(7): 614–625.
8. Habashi S., Draganov P.V. Pancreatic pseudocyst. *World J Gastroenterol*. 2009; 15(1): 38–47.
9. Lankisch P.G., Weber–Dany B., Maisonneuve P., Lowenfels A.B. Pancreatic pseudocysts: prognostic factors for their development and their spontaneous resolution in the setting of acute pancreatitis. *Pancreatology*. 2012; 12(2): 85–90.
10. Peng Y.B., Huang J., Qin S., Wu J., Mao E.Q., Tang Y.Q., Zhang S.D. Investigation of distribution of bacteria and fungi in severe acute pancreatitis. *Zhonghua Wai Ke Za Zhi*. 2010; 48(7): 496–501.
11. Rau B.M., Kemppainen E.A., Gumbs A.A., Büchler M.W., Wegscheider K., Bassi C., Puolakkainen P.A., Beger H.G. Early assessment of pancreatic infections and overall prognosis in severe acute pancreatitis by procalcitonin (PCT): a prospective international multicenter study. *Ann Surg*. 2007; 245(5): 745–754.
12. Rodriguez J.R., Razo A.O., Targarona J., Thayer S.P., Rattner D.W., Warshaw A.L., Fernández–del Castillo C. Debridement and closed packing for sterile or infected necrotizing pancreatitis: insights into indications and outcomes in 167 patients. *Ann Surg*. 2008; 247(2): 294–299.
13. Runzi M., Niebel W., Goebell H., Gerken G., Layer P. Severe acute pancreatitis: nonsurgical treatment of infected necroses. *Pancreas*. 2005; 30(3): 195–199.
14. Sarathi Patra P., Das K., Bhattacharyya A., Ray S., Hembram J., Sanyal S., Dhali G.K. Natural resolution or intervention for fluid collections in acute severe pancreatitis. *Br J Surg*. 2014; 101(13): 1721–1728.
15. Tyberg A., Karia K., Gabr M., Desai A., Doshi R., Gaidhane M., Sharaiha R.Z., Kahaleh M. Management of pancreatic fluid collections: A comprehensive review of the literature. *World J Gastroenterol*. 2016; 22(7): 2256–2270.

## References

1. Vashetko R.V., Tolstoj A.D., Kurygin A.A., Stojko Yu.M., Krasnorogov V.B. Ostryj pankreatit i travmy podzheludochnoj zhelezy [Acute pancreatitis and pancreatic injury]. SPb. 2000; 320 p. – (in Russian).
2. Dyuzheva T.G., Dzhus E.V., Shefer A.V., Ahaladze G.G., Chevokin A.YU., Kotovskij A.E., Platonova L.V., Shono N.I., Gal'perin E.I. Konfiguraciya nekroza podzheludochnoj zhelezy i differencirovanoe lechenie ostrogo pankreatita [Pancreatic necrosis configuration and differentiated management of acute pancreatitis]. *Annaly hirurgicheskoy gepatologii* 2013; 18(1): 92–102. – (in Russian).
3. Ermolov A.S., Ivanov P.A., Blagovestnov D.A., Grishin A.V., Andreev V.G. Diagnostika i lechenie ostrogo pankreatita [Diagnostics and treatment of acute pancreatitis]. M. Izdatel'skij dom Vidar-M. 2013; 384 p. – (in Russian).
4. Firsova V.G., Parshikov V.V., Kuznetsov S.S., Bugrova M.L., Yakovleva E.I. Ostryj pankreatit: morfologicheskie aspekty techeniya zabolevaniya [Morphological issues in management of the disease]. *Annaly hirurgicheskoy gepatologii* 2014; 19(1): 86–95. – (in Russian).
5. Sharapova M.N. Konservativnoe lechenie i hirurgicheskaya taktika pri postnekroticheskikh i posttravmaticheskikh kistah podzheludochnoj zhelezy [Conservative treatment and surgical tactics in postnecrotic and posttraumatic cysts of the pancreas]. Diss. kand. med. Nauk. Perm' 2007: 157 p. – (in Russian).
6. Banks P.A., Bollen T.L., Dervenis C., Gooszen H.G., Johnson C.D., Sarr M.G., Tsiotos G.G., Vege S.S.; Acute Pancreatitis Classification Working Group. Classification of acute pancreatitis–2012: revision of the Atlanta classification and definitions by international consensus. *Gut*. 2013; 62(1): 102–111.
7. Brun A., Agarwal N., Pitchumoni C.S. Fluid collections in and around the pancreas in acute pancreatitis. *J Clin Gastroenterol*. 2011; 45(7): 614–625.
8. Habashi S., Draganov P.V. Pancreatic pseudocyst. *World J Gastroenterol*. 2009; 15(1): 38–47.
9. Lankisch P.G., Weber–Dany B., Maisonneuve P., Lowenfels A.B. Pancreatic pseudocysts: prognostic factors for their development and their spontaneous resolution in the setting of acute pancreatitis. *Pancreatology*. 2012; 12(2): 85–90.
10. Peng Y.B., Huang J., Qin S., Wu J., Mao E.Q., Tang Y.Q., Zhang S.D. Investigation of distribution of bacteria and fungi in severe acute pancreatitis. *Zhonghua Wai Ke Za Zhi*. 2010; 48(7): 496–501.
11. Rau B.M., Kemppainen E.A., Gumbs A.A., Büchler M.W., Wegscheider K., Bassi C., Puolakkainen P.A., Beger H.G. Early assessment of pancreatic infections and overall prognosis in severe acute pancreatitis by procalcitonin (PCT): a prospective international multicenter study. *Ann Surg*. 2007; 245(5): 745–754.
12. Rodriguez J.R., Razo A.O., Targarona J., Thayer S.P., Rattner D.W., Warshaw A.L., Fernández–del Castillo C. Debridement and closed packing for sterile or infected necrotizing pancreatitis: insights into indications and outcomes in 167 patients. *Ann Surg*. 2008; 247(2): 294–299.
13. Runzi M., Niebel W., Goebell H., Gerken G., Layer P. Severe acute pancreatitis: nonsurgical treatment of infected necroses. *Pancreas*. 2005; 30(3): 195–199.
14. Sarathi Patra P., Das K., Bhattacharyya A., Ray S., Hembram J., Sanyal S., Dhali G.K. Natural resolution or intervention

16. Wisplinghoff H., Seifert H. Epidemiology and clinical features of *Acinetobacter baumannii* infections in humans. *Berl Munch Tierarztl Wochenschr.* 2014; 127(11–12): 447–457.
17. Zerem E. Treatment of severe acute pancreatitis and its complications. *World J Gastroenterol.* 2014; 20(38): 13879–13892.

Поступила 21.03.2016

### **Информация об авторах**

1. Фирсова Виктория Глебовна – к.м.н., врач – хирург, анестезиолог – реаниматолог больницы №35, г. Нижний Новгород
2. Паршиков Владимир Вячеславович – д.м.н., профессор кафедры госпитальной хирургии им. Б.А.Королева Нижегородская государственная медицинская академия, врач – хирург, анестезиолог – реаниматолог больницы №35, г. Нижний Новгород; e-mail: pv1610@mail.ru
3. Градусов Виктор Петрович – врач – хирург, заведующий хирургическим отделением больницы №35, г. Нижний Новгород

- for fluid collections in acute severe pancreatitis. *Br J Surg.* 2014; 101(13): 1721-1728.
15. Tyberg A., Karia K., Gabr M., Desai A., Doshi R., Gaidhane M., Sharaiha R.Z., Kahaleh M. Management of pancreatic fluid collections: A comprehensive review of the literature. *World J Gastroenterol.* 2016; 22(7): 2256-2270.
16. Wisplinghoff H., Seifert H. Epidemiology and clinical features of *Acinetobacter baumannii* infections in humans. *Berl Munch Tierarztl Wochenschr.* 2014; 127(11-12): 447-457.
17. Zerem E. Treatment of severe acute pancreatitis and its complications. *World J Gastroenterol.* 2014; 20(38): 13879-13892.

Received 21.03.2016

### **Information about the Authors**

1. Firsova V.G. – PhD, Surgeon & Anesthesiologist Nizhny Novgorod City Hospital No35;
2. Parshikov V.V. – Dr. Med. Sci., Prof. Head of Surgical Department, Surgeon & Anesthesiologist Nizhny Novgorod City Hospital No35;
3. Gradusov V.P. – Head of Surgical Department Nizhny Novgorod City Hospital No35